5.

Jahresbericht

über die Wirksamkeit

der

(früher Ewers'schen)

AUGEN-KLINIK

von

Dr. H. Schoeler,
Docent an der Universität

zu

Berlin

im Jahre 1876.

Berlin, 1877.

Verlag von Hermann Peters.

Mohren-Strasse 28.

Meinen früheren Jahresberichten (1874 und 1875) schliesst sich dieser an. Die Gesammtzahl der ambulatorischen Kranken beziffert sich für das Jahr 1876 auf 3585, mit Einschluss von circa 600*) schon im Jahre zuvor behandelten auf 4185. — Aufnahme in die stationäre Klinik fanden 415 Patienten, mithin 50 mehr, als im Jahre zuvor; die Zahl der grösseren Operationen beträgt 334, demnach 31 mehr als im verflossenen Jahre (1875).

Unterstützt wurde meine Thätigkeit durch die Herrn Dr. Niedergesäss und Dr. Gelpi. Ersterer, welcher in der Klinik selbst lebt, hat mir nicht nur bei meiner regulär klinischen und poliklinischen Thätigkeit, sondern auch bei meinen weiter unten zu besprechenden Arbeiten in der hingebensten und treuesten Weise seinen Beistand gewährt, wofür ich ihm meinen besonderen Dank ausspreche.

In der Anstalt selbst sind von mir ophthalmoskopische Curse (dreimal wöchentlich), Augenoperations-Curse (zweimal wöchentlich) und zweimal wöchentlich Vorlesungen: »Auserwählte Kapitel aus

*) Diese Zahl ist auch in diesem Jahre nur eine approximative Schätzungszahl, welche aus den früheren Jahresberichten der Vergleichung wegen entlehnt ist. In Wirklichkeit dürfte sich dieselbe wohl bedeutend höher stellen.

dem Gebiete der Augenheilkunde«, in welchen ich die interessanteren Fälle vorführte, abgehalten worden. Auch während der poliklinischen Nachmittagsstunden wurde das Institut, wie in den früheren Jahren, von älteren Collegen frequentirt. Gleichzeitig sei hier erwähnt, dass ich für das kommende Jahr (1877) zu der Zahl der Berliner Docenten hinzugetreten bin, welche sich zur Abhaltung von »Fortschrittscursen für praktische Aerzte« bereit erklärt haben.

Für den sehr nahe liegenden Fall, dass ich schon in diesem Jahre (1877) in Folge des Baues der Berliner Stadtbahn das Karlstrasse 4 gelegene Haus aufgeben muss, wird die Klinik, wie Poliklinik in mein, zu dem Zwecke eingerichtetes, Haus Karlstrasse 2 verlegt. Vis à vis der alten von Graefe'schen Klinik gelegen, besitzt dasselbe einen grossen Vorzug vor meiner jetzigen Klinik, nämlich einen grossen und schönen Garten für meine Kranken.

Die klinischen Pensionsbedingungen sind die gleichen, wie bei meinem Vorgänger, geblieben. Ein eigenes Zimmer kostet demnach 1 Thaler 20 Sgr. bis 2 Thaler pro Tag (à Person), während die Aufnahme in gemeinschaftliche Zimmer auf 25 Sgr. bis 1 Thaler pro Tag festgesetzt ist. Für städtische Gewerkskranke und Communal-Arme gelten besondere Sätze.

Die poliklinischen Sprechstunden finden mit Ausnahme von Sonn- und Festtagen (wo ich die schwereren Fälle von $9^1/_2$ Uhr Vormittags an abfertige) täglich von $1^1/_2$ bis $2^1/_2$ Uhr Mittags statt.

Meine Privat-Sprechstunden halte ich Nachmittags von 4 bis 5 Uhr ab (Sonntags von 9 bis 10 Uhr Morgens).

Dieser kurzen Vorbemerkung lasse ich nun eine Uebersicht der operativen Fälle folgen:

I. Operationen an der Linse: — *48*

Extractionen nach von Graefe's Methode 28
„ von congenitalen Catarakten 2
„ von traumatischen Catarakten 4
„ von complicirten Catarakten 6
Discissionen der Linse 1
„ des Nachstaars durch die Cornea . . . 7
Entbindung der luxirten Linse
a) aus der Conjunctiva 1
b) aus der vordern Kammer nach geschwürigem Durchbruch der Cornea . 2
c) aus dem Glaskörper 2

II. Operationen an der Iris: — *83*

Iridectomieen bei acutem Glaucom 2
„ bei chronischem Glaucom 8
„ bei absolutem Glaucom 2
„ bei Keratitis 2
„ bei Leucoma 8
„ bei Leucoma adhaerens 9
„ bei Staphyloma 2
„ bei Occlusio pupillae 21
„ bei Iritis 3
„ bei Irido-Cyclitis 6
„ bei Cataracta polaris 1
Der Staar-Operation einige Zeit vorausgeschickt . . 3
Iridectomie wegen Cataracta traumatica 3
„ wegen Cataracta congenita 1
„ wegen Cornea globosa 3
„ wegen Cataracta capsularis post. 2
Iridotomieen 2

Abtragung von Prolapsus iridis 4
Punction von Iris-Hernien 1

III. Gesammtzahl der Operationen an der Cornea: — 19

Punction der Cornea 10
Keratotomieen (nach Saemisch) 4
Tättowirung der Cornea 5

IV. Gesammtzahl der Operationen an den Lidern: — 52

Ectropium-Operationen 8
Entropium-Operationen 5
Trichiasis-Operationen 11
Ptosis-Operationen 3
Symblepharon-Operationen 2
Canthoplastik 14
Tarsoraphieen 4
Epicanthus-Operation 1
Plastische Operation an den Lidern 1
Exstirpationen von Lidtumoren 2
Ausbrennung eines Naevus 1

V. Gesammtzahl der Enucleationen: — 18

Enucleation bei ausgebrochener sympathischer Erkrankung ohne vorhergegangene Verletzung . 1
Enucleationen zur Verhütung von sympathischer Erkrankung a) nach Verletzung 4
b) ohne vorhergegangene Verletzung 4
Enucleation wegen Tumor 1
Enucleationen wegen Schmerzen im erblindeten Auge 7
Enucleation um das Tragen eines künstlichen Auges zu ermöglichen 1

VI. Gesammtzahl der Operationen an den Muskeln: — 95

Rücklagerungen bei Strabismus convergens 60

Rücklagerungen bei Strabismus divergens 21
„ bei Strabismus sursum vergens . . 3
Vorlagerungen des Internus 5
„ des Externus 6

VII. Operationen an den Thränen-Organen: — *1*

Dacryops-Abbindung und partielle Excision 1

VIII. Gesammtzahl der Operationen an der Bindehaut: — *18*

Exstirpation von Tumoren der Conjunctiva 1
(Melanosarcom.)
Exstirpation einer Cyste 2
Pterygium-Operationen mit seitlicher Deckung . . . 2
Deckung von Geschwüren, Staphylomen, traumatischen Substanzverlusten der Cornea etc. durch Conjunctivallappen 13

Summa 334

1. Staaroperationen.

Unter den 48 oben angeführten Fällen bestand in 23 Fällen reine Alterskatarakt.

Unter diesen gewannen 10 die von uns als »volle« in den früheren Jahresberichten bezeichnete Sehschärfe durch die Operation, d. h. konnten Sn XX in 14′ mit den entsprechenden Staargläsern erkennen. Folgende Tabelle stellt die erzielten Sehschärfen, welche zum Theil unmittelbar bei der Entlassung, zum Theil erst später primär gewonnen wurden, übersichtlich zusammen:

In 10 Fällen wird Sn XX in 14′ erkannt
„ 5 „ „ „ XXX „ 14′ „
„ 1 „ „ „ L „ 14′ „

In 3 Fällen wird Sn LXX in 14′ erkannt
„ 1 „ „ „ kein Lichtschein
„ 2 „ ist die Sehschärfe nicht bestimmt worden
„ 1 „ befindet sich Patientin noch in der Klinik.

Summa 23 Fälle.

Ziehe ich von der Gesammtsumme zwei Fälle, welche zwar in meiner Klinik, aber nicht von mir operirt worden sind, ab, so stellt sich der Procentsatz der mit (Sn XX in 14′) »voller Sehschärfe« entlassenen Patienten statt auf $43^1/_2\%$ auf $47^2/_3\%$.

Da schon beim ersten Berichte (1874), als die Procentzahl dieser Kategorie nur $30^{10}/_{13}\%$ betrug, in der klin. Wochenschrift (cf. No. 2, 1876, pg. 19) Zweifel dagegen auftauchten, halte ich mich auch dieses Mal bei einer um so viel höheren Procentzahl verpflichtet, genauere Angaben für die Richtigkeit derselben zu geben:

1) Krüger, Anna, 63 Jahre, aus Herzsprung bei Angermünde. **R. A.** Mit + $^1/_4$ s. und — $^1/_{30}$ cyl. (—) XX in 14′.
2) Stärke, Wilhelm, 61 Jahre, aus Woltersdorf bei Erkner. **R. A.** Mit + $^1/_3$ s. und + $^1/_{16}$ cyl. (1) XX in 14′.
3) Hoffmann, Gustav, 46 Jahre, aus Ida (Albertinenhütte bei Charlottenburg. **L. A.** Mit + $^1/_4$ s. und + $^1/_{16}$ cyl. (—) XX in 14′, später werden XV erkannt.
4) Kaatz, Christan, 65 Jahre alt, aus Deutsch-Wilmersdorf. **R. A.** Mit + $^1/_4$ XX in 14′.
5) Franke, Wilhelm, 62 Jahre, aus Zehdenick. **R. A.** Mit $\frac{1}{3^1/_2}$ XX in 14′.
6) Knabe, Auguste, 58 Jahre, aus Woldenberg in der Neumark. **L. A.** Extraction mit der Kapsel. Mit (+ $^1/_4$) XX in 14′.
7) 8) Zander, Friedericke, 67 Jahre, aus Crien bei Anklam. Beiderseits Extraction mit der Kapsel. **R. A.** Mit (+$^1/_4$) s. und + $^1/_{24}$ cyl. (1) XX in 14′. **L. A.** Mit + $(\frac{1}{3^1/_2})$ XX in 14′. Später XV in 14′.
9) Bartig, Marie, 75 Jahre, aus Kemmern in Ostpreussen. **L. A.** Mit (+ $^1/_4$) s. und + $^1/_{16}$ cyl. (1) XX in 14′.

10) Meyer, Otto, 45 Jahre, aus Wollin. R. A. Mit + ($\frac{1}{3\frac{1}{2}}$) XX in 14' (Cataracta diabetica).

In dem einen Falle, wo jeder Lichtschein verloren ging, trat in Folge einer Thränensack-Blennorrhoe eine schleichende, eitrige Iritis ein, bei welcher das Auge weich wurde und sich abflachte. Panophthalmitis mit Protrusion des Bulbus habe ich nur einmal nach einer Extraction bei traumatischer Linsen-Luxation auftreten sehen. Dieser Ausgang war von dem unvernünftigen Patienten selbst verschuldet worden (cf. pg. 14). In allen übrigen Fällen von traumatischer Catarakt — 4 an der Zahl — habe ich volle (Sn XX in 14') Sehschärfe durch die Operation erzielt.

12mal habe ich die Linse mit der Kapsel entbunden, darunter 3mal bei Alters-Catarakt, 5mal bei complicirter Catarakt und 2mal bei Linsen-Luxation, 1mal bei congenitaler und 1mal bei traumatischer Catarakt. Mit der Pincette habe ich die geschrumpfte Kapsel bei congenitaler Catarakt einmal extrahirt. Zur Iris-Einklemmung mit cystoider Vernarbung ist es nur einmal gekommen.

Aus der grossen Zahl der Linsen-Extractionen mit der Kapsel, besonders bei complicirter Catarakt, lässt sich schon entnehmen, dass ich den im Jahresberichte pro 1875 dargelegten Grundsätzen getreu geblieben bin und möchte hier noch ausdrücklich betonen, dass auch dieses Mal meine durch die Praxis gewonnenen Resultate mich nur ermuntern in der mir vorgezeichneten Bahn vorwärts zu gehen.

Glaskörperverlust habe ich in den reinen Fällen von Alterscatarakt nur 3mal zu beklagen gehabt, unter denen

jedoch nur in einem Fall derselbe vor der Linsen-Entbindung (bei einem Potator) vorstürzte.

Bei complicirten Cataraktен habe ich in fast allen Fällen die Linse mit der Weber'schen Drahtschlinge entbunden, und zwar in der Hälfte der Fälle ohne Glaskörperverlust. Wo ausgedehntere Verwachsungen der Iris mit der Linsenkapsel bestanden, wurden dieselben zuvor mit dem stumpfen Häckchen gelöst. Ein Fall von Linsen-Luxation durch Trauma bei einem 23jährigen Kaufmanne, Herrn D. aus Berlin, wo die cataractöse Linse bei erhaltener Kapsel im Glaskörper flottirte und die Verflüssigung desselben bei der Ungewissheit mit dem ersten Male der Drahtschlingen-Einführung auch die Linse gleich zu fassen und herauszubefördern, ein starkes Effluvium in Aussicht stellte, bewog mich zu folgendem Vorgehen:

Ich präformirte vor der Ausführung des Lineärschnittes einen Conjunctivallappen von der Breite des anzulegenden Schnittes und führte drei Catgutsuturen durch denselben hindurch in die gegenüberliegende Conjunctiva. Die langen Fadenschlingen wurden darauf zur Seite geschoben, so dass sie die sich daran schliessende Schnittführung mit dem schmalen Messer nicht behinderten. Schon gleich nach der Ausführung der nur mässig grossen Lineärwunde drängte der Glaskörper so ungestüm vor, dass der obere Sector der Iris zum Ciliarkörper hin zurückgeschlagen wurde, und die Irisexcision unterbleiben musste. Die Extraction der Cataracta natans mittelst der Drahtschlinge gelang glücklicher Weise beim ersten Versuche. Ueber den aussergewöhnlich starken, gallertartigen Glaskörpervorfall wurde nun der in diesem Falle sehr (c. 6 bis 8 Mm.) breite Conjunctivallappen durch einfache Schliessung der präformirten Suturen gedeckt und der Verband ange-

legt. Vier bis sechs Tage lang lag der Lappen, durch den darunter befindlichen Glaskörper bucklig vorgetrieben, dann sank die Prominenz und glättete sich die Oberfläche im Verlaufe der folgenden 2 bis 3 Wochen völlig ab. — Was unter der deckenden Conjunctivalhülle vor sich ging? — ob es zu einer Reposition des vorgefallenen Glaskörpers und consecutivem Wundschluss kam, oder ob durch letzteren der Vorfall abgeschnürt wurde, liess sich nicht mit Sicherheit entscheiden, doch erscheint mir erstere Annahme wahrscheinlicher, als letztere. — Trotz des stark vorgetriebenen Glaskörpers hielten die Suturen und wurde kein Glaskörper zwischen den Suturen am freien Rande des Lappens sichtbar. Das Auge konnte ohne jede Gefahr vor erneuertem Glaskörperausfluss zweimal täglich beim Wechsel des Verbandes besichtigt werden, und verlief die Heilung so normal, dass Patient Sn XV (+ 4) in 14′ bei seiner Entlassung erkennen konnte.

Die Catgutsuturen waren ohne jede Störung in der Euphorie, bis sie von selbst ausfielen, ertragen worden. Nach vollzogener Heilung kann selbst der aufmerksamste Blick ohne focale Beleuchtung nicht erkennen, wo der Lineärschnitt angelegt gewesen war.

Zum Schluss sei noch erwähnt, dass beim Patienten die rückwärtsgestülpte Iris trotz wiederholter Eserin-Application zurückgestülpt geblieben ist und ein künstliches Colobom nach oben vortäuscht.

Einen meiner schönsten operativen Erfolge, welchen ich je zu verzeichnen gehabt habe, habe ich nach dem gleichen Verfahren bei einem jungen Mädchen von 19 Jahren, bei Fräulein H. aus Griebow, erzielt. Vor circa 7 Jahren war Patientin an einer doppelseitigen

Iridochorioiditis erkrankt. Beim Mangel eines jeden ärztlichen Beistandes hatte sich beiderseits ein völliger Pupillarverschluss entwickelt, und war der Befund bei ihrer Aufnahme in die Klinik am 5. October 1876 folgender: Linkes Auge: Vordere Kammer eng, Iris missfarben und atrophisch, ringförmige Verwachsung derselben mit der vorderen Linsenkapsel, central Verschluss durch dichtes, grauweisses Kapselexsudat. Die peripheren Theile der Iris sind buckelförmig vorgetrieben, Conjunctiva bulbi blass, das Auge reizlos, Tension erheblich vermehrt; kein Lichtschein. Ophthalmoscopisch: Kein röthlicher Aderhautreflex mehr sichtbar. Das rechte Auge, welches äusserlich das gleiche Aussehen darbot, unterschied sich von dem linken nur dadurch, dass Lichtschein für schwächste Lampe noch vorhanden ist, und Projection gleichfalls sehr prompt mit Ausnahme in einer schmalen medial gelegenen Zone des Gesichtsfeldes erfolgt.

Patientin hatte sich in ihrer Heimath bei mehreren tüchtigen und geachteten Specialkollegen von Zeit zu Zeit vorgestellt, um stets mit dem Bescheide, dass es »zu einer Operation noch zu früh sei«, vertröstet zu werden.

Wiewohl ich die Bedenken meiner Kollegen völlig theilte und längere Zeit zauderte, überwog doch das humane Mitleid bei mir in diesem Falle die Rücksichten einer weltklügeren Zurückhaltung, und entschied ich mich für die Operation.

Zuerst führte ich eine breite Iridectomie nach oben aus. Ausser dem Kammerwasser floss, trotzdem ich die Lanzenwunde vorsorglich an den Limbus corneae verlegt hatte, verflüssigter Glaskörper ab. Jedoch war es mir geglückt, durch Sprengung der bestehenden Verwachsung ein breites Collobom nach oben anzulegen. Da mir

dieses Effluvium ein grösseres bei der Linsen-Entbindung in Aussicht stellte, präformirte ich, wie im früheren Falle, nach circa drei Wochen einen Conjunctivallappen von circa 4 bis 5 Mm. Länge und zog durch denselben drei Catgutsuturen. Nun führte ich mit dem schmalen Messer bei Erhaltung des Lappens einen möglichst hart am Limbus ausmündenden Schnitt und entband die Linse mit der Weber'schen Drahtschlinge, nachdem ich zuvor die Verwachsungen zwischen Linsenkapsel und Iris gelöst hatte. Während und unmittelbar nach der Entbindung erfolgt ein aussergewöhnlich starker Ausfluss des verflüssigten Glaskörpers, so dass die Hornhaut napfförmig zurücksinkt. Hinter der Hornhaut sieht man grosse Luftblasen und geronnenes Blut in dünner Schicht, es klafft die Wunde weit, und zeigt selbst die Sclera starke Faltenbildung. Nach Vereinigung der Conjunctivallappen durch Catgutfäden wird das Auge durch einen Verband geschlossen. Selbst am Abend des nächsten Tages ist die Füllung noch eine höchst unvollständige.

Bei der Patientin, welche vom ersten Tage ihrer Aufnahme an Inunctionen mit unguentum cinereum (grammes II pro die) erhalten hatte, werden dieselben während der ersten Tage nach der Linsen-Entbindung im gesteigerten Maasse (grammes IV pro die) fortgeführt. Wundreaktion gering. Ein bläulich-grauer Schleier, welcher die Rückfläche der Hornhaut im Centrum deckt, lichtet sich von Tag zu Tag, doch bleibt es, trotzdem der Bulbus abblasst, bei nur quantitativer Lichtempfindung. Erst am Ende der dritten Woche werden Bewegungen der Hand in nächster Nähe erkannt.

Während die nächsten zwei Wochen, welche Patientin noch in dem verdunkelten Krankenzimmer verlebte, keinen

Fortschritt im Sehen trotz freier Pupille zu Wege brachten, entwickelte ein Tag, an welchem Patientin Sehversuche im hellen Tageslicht auszuführen veranlasst wurde, ein gegenständliches Sehen. Erst die in der vollen Helligkeit des Tages die Netzhaut treffenden Eindrücke hatten die durch jahrelange Blindheit erzeugte Stumpfheit der Netzhaut überwunden und somit den auslösenden Reiz für die Sehfunktion dargestellt.

Die fassungslose Freude der Patientin entsprach der plötzlichen Wiederkehr des lang entbehrten Vermögens. Bei ihrer Entlassung konnte Patientin Sn CL in 14′ (+ 4) und Jäger Worte 11 (+ $2^1/_2$) in 6″ erkennen.

In gleicher Weise bin ich noch einmal bei Entbindung einer luxirten Linse vorgegangen. Jedoch vereitelte das ganz unvernünftige Gebahren des Patienten, eines Potators, den Erfolg der Operation und kam es zu einer Panophthalmitis. Aber auch hier entsprach der Lappen allen Voraussetzungen und ging die Eiterinfiltration nicht von ihm aus.

Auch bei complicirten Catarakten habe ich einmal, wie einmal bei traumatischer und zweimal bei congenitalen Catarakten, wo ich sicher im Voraus auf Glaskörperverlust in Folge von Verflüssigung rechnen musste, das Verfahren mit dem gleichen Erfolg wie im ersten Falle angewandt. Auch hier war die Scleralnarbe später nicht mehr zu erkennen.

Zum Schluss sei es mir vergönnt an die Collegen, welche noch mit der alten Lappen-Extraction, wie dem vom Professor Jacobson geübten Verfahren in Folge eigener Erfahrung vertraut sind, die Frage zu stellen, ob die Lappen-Extraction bei diesen Präcautelen nicht aufs Neue inaugurirbar sei? Schafft nicht eine solche Siche-

rung des klaffenden Hornhautlappens durch Präformirung eines Bindehautlappens mit Catgutsuturen und dadurch erzielten Wundschluss die Hauptquelle der Gefahr bei Seite?

Jedenfalls spielt bei solchen Vorsichtsmaassregeln der Glaskörperverlust gleichfalls nicht mehr die Rolle einer ganz unbegrenzten und unberechenbaren Grösse und büsst damit grösstentheils seinen Schrecken ein.

2. Der Bindehautlappen.

a) Künstliche Pterygiumbildung. b) Behandlung von Substanzverlusten und Geschwüren u. s. w. der Cornea und Sclera mittelst Conjunctivaldeckung.

Das Pterygium stellt bekanntlich eine einfache Bindehautduplicatur, deren auf die Hornhaut hinüberragender Rand mit einem Randgeschwür derselben verwachsen ist, dar. So einfach und nahliegend diese Definition auch erscheint, so wenig ist sie doch allgemein als gültig angenommen worden. Denn nicht nur in der älteren Literatur wird dasselbe als eigenartiger Krankheitsprocess der Bindehaut beschrieben (Beer, Mackenzie, Rosas und Jüngken), sondern auch in den neueren Abhandlungen über dieses Augenleiden tritt dieselbe Anschauung, wenngleich in einer zeitgemäss veränderten Form einem entgegen. Erst seit Arlt (1845) für das Zustandekommen eines Flügelfells die Präexistenz eines Randgeschwüres in der Hornhaut ausnahmslos als Vorbedingung aufgestellt hatte, trat eine Klärung der bisher geltenden Gesichtspunkte ein, und wandten sich die bedeutendern Autoren, wenngleich nicht alle bedingungslos, derselben zu. Selbst kürzlich noch trat Schreiter, gestützt auf mikroskopische

Untersuchungen (Untersuchungen über das Flügelfell. Dissert. inaugur. Leipzig 1872) mit der Ansicht hervor, »dass das Flügelfell eine polypöse Wucherung der Conjunctiva sclerae und zwar desjenigen Theiles, welcher zwischen dem Epithel und der Sclera selbst sich befindet«, darstelle, »denn es ist von einem gleichen Epithel von allen Seiten umgeben.« (cf. Mannhardt in v. Graefe's Arch. f. Ophth. XXII. 1. pag. 97.) Hinsichtlich der kritischen Widerlegung dieser Sätze muss auf Mannhardt's vorzügliche Abhandlung »Kritisches zur Lehre vom Pterygium« (ibidem) verwiesen werden.

Die geringere oder stärkere Mitbetheiligung der Conjunctiva am entzündlichen Processe, der die älteren Autoren ihr Classificationsprincip entlehnten (pterygium tenue, carnosum, crassum), beansprucht genetisch keine Bedeutung. Es kommt ihr nur der gleiche Werth zu, welcher vom Princip der Eintheilung aus bei perforirenden Magen- und Darmgeschwüren der geringeren oder grösseren Intensität der, den Propf vermittelnden, adhaesiven Peritonitis zugemessen ist.

Löst man mit Scheere oder Messer ein Flügelfell von seiner Unterlage auf der Hornhaut ab, so erblickt man entsprechend der Spitze des ersteren gewöhnlich eine Macula oder bisweilen einen seichten oder einen tiefen Substanzverlust. Nicht immer lässt es sich im Voraus bestimmen, in welcher Phase das Hornhautgeschwür, wenn es durch die Conjunctiva völlig verdeckt worden ist, sich befindet. Weder die Dauer des Processes, noch das äussere Ansehen des Kopf- und Halstheiles unterrichten einen stets davon. Bei einem Maschinenarbeiter, an welche ich ein, durch Verbrennung entstandenes, medial im linken Auge gelegenes Pterygium

von der Hornhaut abgelöst, und dann den Defect in gewöhnlicher Weise durch seitliche Transplantation der Conjunctiva gedeckt hatte, trat nach der Entblössung ein tiefer Substanzverlust zu Tage.

Wiewohl ich nun unter allen Cautelen regelrecht die Entblössung desselben ausgeführt hatte, wurde hier durch den Eingriff der geschwürige Process auf's Neue angefacht, und bedurfte es nicht nur Tage, sondern Wochen, bis für das Auge jede Gefahr vorüber war.

Dieser Fall, in welchem ich, nach allen Regeln der Kunst vorgehend, einen sicher gedeckten, reaktionslosen Substanzverlust in ein offenes, perniciöses Geschwür verwandelt hatte, forderte gewaltig mein Nachdenken heraus. Ich musste mir in erster Linie die Lehre aus demselben entnehmen, dass die Pterygium-Operation unter gewissen Bedingungen, weil gefahrvoll, ein nicht statthafter Eingriff sei. Ferner trat mir der Gedanke klar und scharf hervor, dass die Natur hier in dem Flügelfell kein Leiden, sondern eine schützende Hülle geliefert habe. Demnach hatte ich mit Scheere und Messer einen Heilvorgang der Natur zu frühzeitig, vor seinem Abschluss, im vorliegenden Falle durchkreuzt. Eine zweite Beobachtung an einem jungen Mann L. von 25 Jahren lieferte mir die unzweideutige Bestätigung letzteren Gedankens. In Folge einer infectiösen Blennorrhoe war an dem linken Auge desselben ein 6 Mm. langes und 1½ Mm. breites, nagelförmiges Randgeschwür, 2—3 Mm. vom oberen Hornhautrande entfernt, entstanden. Als die blennorrhoische Schleimhautschwellung ihren Gipfelpunkt erreicht hatte, kam es am neunten Tage zur Perforation desselben und legte sich die aussergewöhnlich stark geschwellte Conjunctiva bald als dicker Wulst über das Geschwür in seiner ganzen Ausdehnung.

Am übernächsten Tage hatte sich in Folge der Agglutination des Lappens die vordere Kammer mit der Iris wiederhergestellt ohne jede normwidrige Verbindung des Geschwürsgrundes. Je mehr im Laufe der folgenden Wochen die Conjunctiva abschwoll, um so sicherer konnte man constatiren, dass die eingegangene Verbindung zwischen Cornea und Conjunctiva auf dauernder, solider Verwachsung beruhe. Jetzt, nachdem das Auge blass geworden ist, stellt diese Bindehautduplicatur ein gefässarmes Pterygium (Pterygoid nach Mannhardt) von der Ausdehnung des ursprünglichen Geschwüres dar.

Hier heilte unter meinen Augen ein in der ersten Woche bei einer ausserordentlich heftig auftretenden, infectiösen Blennorrhoe entstandenes Geschwür von dieser Ausdehnung nur einzig und allein durch die deckende Hülle. Ohne jeden Zweifel wäre es hier nie zur Heilung mit Erhaltung der Sehkraft ohne dieselbe gekommen.

Stellt nun das Pterygium demnach nicht immer ein Leiden, sondern in einer von mir jetzt noch nicht genauer zu bestimmenden Anzahl von Fällen einen die Heilung von Hornhautgeschwüren vermittelnden Vorgang dar, so gilt es, diesen direct aus der Beobachtung gewonnenen Gesichtspunkt fruchtbringend zu machen. Um diesen von der Natur zur Heilung von Hornhautgeschwüren uns vorgezeichneten Weg weiter auszubilden und auszunutzen, war ein Studium der in demselben enthaltenen Heilbedingungen erforderlich. Zu dem Zwecke erwählte ich das Thier-Experiment. Als Versuchsthier benutzte ich in ca. 40 Fällen das Kaninchen, 2mal Katzen und 3mal Hunde. Um Hornhautgeschwüre herzustellen, impfte ich den Kaninchen mit einer Lancette gonorrhoischen Eiter, wie das zersetzte Secret aus dem Thränensack, ein.

Ferner verwandte ich zu demselben Zwecke den Saft faulender Muskelsubstanz, den putriden Eiter alter Fussgeschwüre, wie denjenigen vom Ulcus molle. Die Stichwunden mit der Lancette wurden stets zahlreich bald central, bald randständig ausgeführt.

Vergebens wartete ich jedoch von Tag zu Tag trotz öfters wiederholter Impfungen auf den Eintritt einer Hypopyon-Keratitis (cf. Stromeyer: Ueber die Ursachen der Hypopyon-Keratitis. Arch. f. Ophth. Bd. XIX. 2. Abth. 1—38 pag.). Die oberflächlichen Stichwunden heilten nur zu bald, und statt zu ulceriren, klärten sich die betreffenden Hornhautpartien nur zu vorzüglich. Ungeduldig ging ich energischer vor und schabte am Tage nach der Impfung das Hornhaut-Epithel an den Impfstellen mit der Lancette ab, doch gleichfalls erfolglos. Erst als ich aus Aerger über den durch das Fehlschlagen meiner Versuche bedingten Zeitverlust mit einem Strohhalm die Hornhaut bearbeitete, hatte ich das Geheimniss entdeckt, welches mir in kürzester Zeit (in ein bis zwei Tagen in der Regel) Hypopyon-Keratitis und perforirende Geschwüre schwerster Form lieferte.

Nachdem ich den Verlauf der malignen Geschwürsformen unter deckenden Conjunctivalhüllen (Pterygien) in ca. 20 Fällen studirt hatte, begnügte ich mich, mit dem schmalen Messer oder der Lanze oberflächliche, traumatische Substanzverluste in der Cornea herzustellen. Von grossen und tiefen, meist perforirenden Geschwüren ausgehend, gelangte ich zur Anlage oberflächlicher Substanzverluste und von der Bildung centraler zur randständigen Bildung derselben. Um nun Pterygien herzustellen, musste die Conjunctiva zur Deckung herbeigezogen werden. Je nach dem Sitze des Substanz-

verlustes wechselte naturgemäss der Ort der Bulbus-Oberfläche, von welchem die Conjunctiva entnommen wurde, und kam es daher sowohl zur Bildung oberer, unterer, centraler und medialer, wie transversaler in Schrägdurchmessern gelegener Lappen.

Niemals wurde zur Lappenbildung die Conjunctiva in ihrer ganzen Dicke, sondern stets nur ihr oberflächliches Blatt benutzt. Die Form und Breite derselben richtete sich wechselnd nach der wechselnden Gestalt der Geschwürsflächen, welche stets völlige Deckung erhalten mussten.

Genäht wurde mit Catgut und durften die Suturen nie auf der Hornhaut gelegen sein. Auf letzteren Punkt wurde ganz besondere Aufmerksamkeit verwandt.

Bevor nun zur Deckung geschritten werden konnte, wurde ein schmutziger Geschwürsgrund mit einem in Chlorwasser getauchten Pinsel sorgfältig gereinigt, oder am Irisvorfall in geeigneten Fällen Repositionsversuche gemacht. War die Geschwürsöffnung gross, so unterblieben dieselben bei nachdrängender Linse stets. Letztere wurde nur bei gleichzeitiger partieller Kapselsprengung, wenn jede Aussicht, sie durch den deckenden und comprimirenden Lappen in ihrer natürlichen Lage zu erhalten, verloren gegangen war, evacuirt.

Zur Geschwürsdeckung verfuhr ich nach folgenden Typen:

1) Entsprechend der Lage des Geschwürs wird vom Limbus corneae aus die Conjunctiva so weit zum Fornix hin freipräparirt, dass bei mässiger Spannung sie brückenförmig über die Hornhaut hinüberragt. Die Breite der zu lösenden Partie ist, wie erwähnt, von dem Geschwürsdurchmesser abhängig. Darauf wird an dem,

ersteren gegenüberliegenden, Hornhautrande ein halbmondförmiger, zweiter Bindehautlappen, der nur zur Fixirung des ersteren dient, gebildet. (s. Fig. 3′.) Nachdem der erstere unter den letzteren geschoben ist, werden sie durch Catgutfäden sorgfältig vereinigt. Die Knoten liegen auf der Conjunctiva Sclerae.

2) Es wird die Conjunctiva vom Fornix aus in einer dem Geschwürsdurchmesser entsprechenden Breite bis zum Limbus hin freipräparirt und dann der so gebildete Lappen, nach erfolgter Längsachsendrehung, um seine am Hornhautrande stehengebliebene Basis gedreht, so dass jetzt die Wundfläche desselben die Hornhaut deckt. Darauf wird ein kurzer Gegenlappen, wie sub 1, gebildet und die Vereinigung desselben in gleicher Weise ausgeführt.*)

3) 3′)



3) die Conjunctiva wird (wie sub 2) vom Fornix aus gelöst und der Lappen um seine Basis aa′ am Hornhaut-

*) Die folgenden Zeichnungen verdanke ich der Freundlichkeit meines Collegen Dr. Gelpi.

rande so umgeklappt, dass die epitheliale Fläche desselben die Hornhaut deckt. Darauf wird in einzelnen Fällen das Epithel desselben, entsprechend dem Geschwürsgrunde, mit einem Messer abgeschabt. Fixirender Gegenlappen, wie vereinigende Suturen werden ebenso angelegt, wie sub 1 und 2.

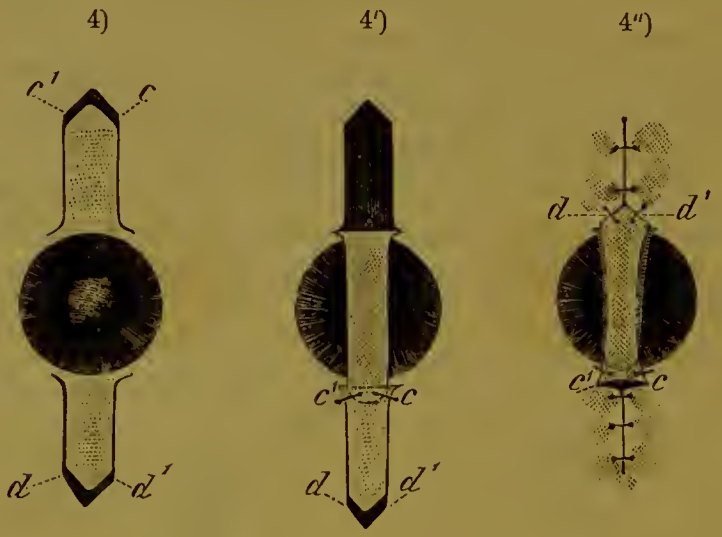

4) Es wird ein Lappen vom Fornix aus formirt und wie sub 3 mit seiner epithelialen Fläche zur Deckung gebracht. Darauf wurde gleichfalls vom Fornix aus ein gleich langer Lappen gebildet, der über den ersteren gezogen wird. Es liegt demnach auf der Wundoberfläche des oberen cc' die Epithelfläche des unteren dd'. Die Vereinigung der Basis des einen mit dem freien Ende des anderen Lappens und umgekehrt erfolgt wiederum durch auf der Conjunctiva Sclerae gelegene Catgutsuturen. Letztere werden durch die freien Seitenränder derselben gelegt.

5) In gleicher Weise wie sub 4 wird mit der Präparation der Lappen vorgegangen. Die freie Wundfläche des mit seiner epithelialen Fläche die Hornhaut berührenden Decklappens, fällt jetzt jedoch nach zuvor erfolgter Drehung um die Basis auf die Wundfläche des Stützlappens, so dass jetzt die Wundflächen beider Lappen sich berühren. Die Vereinigung derselben erfolgt wie sub 4.

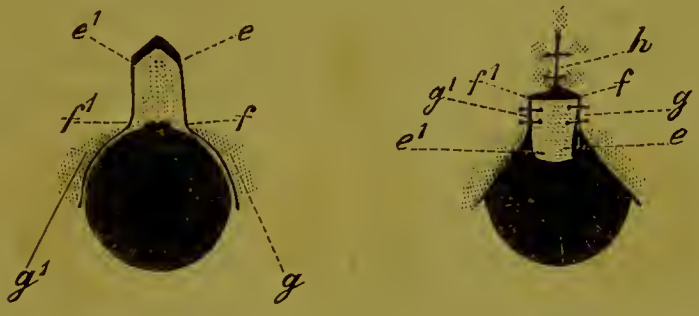

6) Imitation des Naturvorganges: *a)* Mit der Scheere wird die Conjunctiva in einer dem Geschwür erforderlichen Breite vom Fornix aus soweit zum Limbus hin gelockert, dass das Ulcus von der jetzt über die Hornhaut hinüberhängenden Bindehautduplicatur gedeckt wird. Zur Fixirung derselben wird die seitlich gelegene Conjunctiva gg′ vom Limbus aus freipräparirt. Nach erfolgter Anfrischung der unteren, das Ulcus deckenden, Epithelfläche werden die Seitenränder e′f der Bindehautduplicatur mit den seitlichen Stützlappen gg′ durch Catgutfäden so vereinigt, dass die Knoten auf ersterer zu liegen kommen. Der am Fornix gesetzte Bindehautdefect h wird gleichfalls durch parallel dem Fornix verlaufende Suturen geschlossen. Diese Methode ist nur bei randständiger

Lage des Hornhaut-Geschwürs oder Defects anwendbar. *b)* Bei centraler Lage desselben muss ein langer, gegenüberliegender Stützlappen, wie sub 4, gebildet werden, da seitliche von keinem Nutzen sind. Zweck der letzteren in diesem Falle ist nur transitorische Fixirung des ersteren in seiner Lage.

Von diesen Methoden wurde die erste nur kurze Zeit geübt, da bei jedem grösseren Deckungslappen, welcher seine feste Basis am Fornix besitzt, Zerrungserscheinungen bei jeder Bewegung des Bulbus, wie bei jeder Lidbewegung zu beobachten sind. Dem Princip der Immobilisirung zu Liebe wurde diese Art der Lappenbildung, sowohl zur Deckung, als zur Stützung, bald ein-für allemal verworfen.

Wenngleich wir nach der zweiten Methode auch eines unserer schönsten Präparate von Pterygien (dauernde Verheilung von transplantirter Conjunctiva mit einem nahe dem Hornhautrande gelegenen Ulcus) erzielt haben, so ist sie doch selten ausgeübt, weil die Deckung grösserer Substanzverluste sehr schwierig ist, wenn der Lappen zuvor auf seine Wundfläche gedreht war. Je breiter die Basis desselben sein muss, um so unvollständiger erfolgte die Deckung, und um so ungleicher die Druckwirkung durch denselben. Ferner dürfte bei centraler Geschwürsanlage die Länge desselben häufig nicht ausreichend sein, und schliesslich leidet dadurch die Ernährung desselben sehr früh. Die Vorzüge desselben liegen darin, dass die Schrumpfung der sonst frei zu Tage liegenden Wundfläche dadurch verhindert resp. sehr verlangsamt wird.

Am häufigsten angewandt wurden die Methoden drei und vier, (besonders drei) — welche wohl unter allen Bedingungen ausgeführt werden können, wenn die Deckung

von Hornhaut-Geschwüren beabsichtigt wird. Ist für 6*a*. »der Imitation des Naturvorganges mit seitlichen Stützlappen« das Indicationsgebiet, wie bereits erwähnt, ein engeres, mehr auf eine randständige Lage des Geschwürs bedingtes, so tritt noch in der geringeren Druckwirkung bei seitlich gelegenen Stützlappen eine weitere Einschränkung des Verfahrens auf. Da dasselbe, wie auch 6*b*, bei Kaninchen wegen der Dünnheit der Conjunctiva nicht ausführbar ist, habe ich es nur an Hunden und Katzen ausgeführt.

Die beiden übrigen Fälle einer dauernden, primären Pterygiumbildung sind nach dieser Methode (6*a*. wie 6*b*.) gewonnen.

Die unmittelbar nach der Operation auftretenden Reactions-Erscheinungen waren auffallend gering und die Heiltendenz, selbst tiefster perforirender Geschwüre, wie traumatischer Wunddefecte bei einem so reizbaren Thiere, wie dem Kaninchen, eine ausserordentlich grosse. Viele vergleichende Studien in dem Heilverlaufe gedeckter, wie ungedeckter Geschwüre bei ein und demselben Thiere fielen entschieden zu Gunsten der ersteren aus.

Was nun die weiteren Schicksale der vereinigten Lappen anbelangt, so müssen wir die Kaninchen hier gesondert besprechen. Bisweilen schon am zweiten Tage trat bei ihnen von den freien Enden der Lappen ausgehend, eine grauweisse Verfärbung bei trockener Wulstung auf (Mortification), welche in äusserst seltenen Fällen rasch vorwärts schreitend, am dritten oder vierten Tage schon zur Lösung der Suturen und Retraction der Lappen führte. Häufiger trat dieser Process erst am achten Tage, bisweilen erst nach zwei bis drei Wochen

ein. In vielen Fällen blieben die an der Spitze mortificirten Lappen, nach Lösung der Suturen ohne Retraction verklebt, mit ihrer geschwürigen Unterlage liegen, bis erst nach Wochen durch nachträgliche Schrumpfung das Geschwür seine Deckung verlor. Nie gelangte es indessen bei Kaninchen zu einer primären Vereinigung. Die in 3—4 Fällen beobachtete Verwachsung des oberen Lappens mit dem Randulcus entwickelte sich erst nach ca. 3 Wochen, nachdem die Suturen sich längst gelöst, und Schrumpfungserscheinungen schon zuvor die Deckung des Geschwürs aufgehoben hatten.

Dieses Misslingen aller Versuche bei Kaninchen, eine dauernde Vereinigung primär zwischen Conjunctiva und Hornhaut auf operativem Wege zu erzielen, beugte nicht meinen Muth und meine Zuversicht das vorgesteckte Ziel doch zu erreichen. Inzwischen hatten gerade die zahlreichen Versuche an dem einen Versuchsthiere mich gelehrt, dass, während unter den constanten Factoren, welche das Gelingen störten, die Einsichtslosigkeit, soweit sie der Immobilisirung des Auges entgegen tritt, obenan stehend allen Thieren gemeinsam ist; dagegen die abnorme Reizbarkeit dem Kaninchen in specie eigen ist. Daher liess ich einen Wechsel im Versuchsthiere eintreten.

Schon gleich mein erster Versuch am Hunde bestätigte diese Voraussetzung. Bei dem nach Schema 2 operirten Thiere blieb die gefürchtete Mortification der freien Lappenenden aus, und wiewohl am dritten Tage der untere Lappen sich gelöst und retrahirt hatte, blieb der obere frisch vascularisirt und verklebt mit seiner Unterlage auf dem 2—3 Mm. vom oberen Limbus corneae entfernten Geschwüre liegen. Da bei dem sehr munteren

Thiere eine gewaltsame Oeffnung der Lidspalten ein sehr gefährliches Unternehmen gewesen wäre, welches die noch frischen Verklebungen leicht hätte sprengen können, wurde erst am zehnten Tage eine genauere Inspection des Lappens vorgenommen, und dabei die Verwachsung sicher constatirt. Im Verlaufe einiger Wochen schrumpfte derselbe zu einem weissen, gefässarmen Bändchen, an welchem die Umdrehungsstelle noch sichtbar blieb. Das betreffende Auge wurde später enucleirt und mit zwei anderen, an welchen nach dem Schema 6*a*. und 6*b*. gleichfalls eine dauernde Verwachsung eines Conjunctivallappens mit einem Cornealulcus erzielt worden war, dem Herrn Dr. Jürgens, Assistenten an dem pathalogischen Institut, zur Untersuchung übergeben. (Desgleichen waren zuvor die interessanteren Präparate an Kaninchen demselben übersandt worden.)

Somit ist vorstehende Aufgabe als gelöst zu betrachten. An unruhigen Thieren war es demnach geglückt, Pterygien, d. h. eine dauernde Verwachsung zwischen der Conjunctiva bulbi und Hornhautgeschwüren herzustellen, ein Versuch, der meines Wissens zum ersten Male von mir ausgeführt worden ist.

War schon bei Kaninchen der Heilverlauf der Geschwüre als günstig bezeichnet worden, so trat bei Hunden diese Beobachtung als Thatsache noch viel prägnanter hervor. Wie bei Kaninchen, so sehen wir auch hier unter dem Einflusse der deckenden Lappen sich eine so mächtige Vascularisation der Hornhaut entwickeln, wie wir sie nie zuvor an Thier noch Mensch beobachtet, nie für möglich gehalten hatten. Nicht nur das Geschwür

und seine nächste Umgebung, sondern aueh die entfernteren Randzonen derselben, ersehienen blutigroth tingirt von fleischähnlichem Aussehen. Im directen Verhältniss zu dieser mächtigen Gefässentwickelung stand nun die Aufsaugung der entzündlichen Trübungen, und die Heilung der Gesehwüre, welche geradezu rapid vor sich ging. Wenn wir demnach die günstigere Heilung bei den gedeekten Geschwüren direet von der aussergewöhnlichen Gefässbildung ableiten und diese in directe Beziehung zur wärmenden Deeke bringen, so spielt wohl in den Fällen, wo es zu einer dauernden Verwaehsung kommt, die Gefässbildung, von den Gefässen des Lappens ausgehend, noch eine ganz andere, unmittelbarer günstig wirkende Rolle.

Wie weit die epithelialen Elemente des Lappens durch Aussäung von Zellen auf den Gesehwürsgrund die Heilung befördernd wirken — diese eminent wichtige Frage muss leider vorläufig unbeantwortet bleiben, bis pathologisch-mikroskopisehe Untersuehungen uns darüber Aufklärung geben.

Unter den durch die Bindehautbinden gelieferten meehanischen im Gegensatz zu den soeben erörterten vitalen Momenten, welche die Heilung von Hornhautgesehwüren günstiger gestalten, steht in erster Linie obenan der Absehluss aller äusseren Reizmomente. Einen besseren Schutzverband, weleher völlig immobil allen Bewegungen des Auges folgt, wird man sieh wohl schwerlieh ersinnen können. Nicht nur der Luft mit ihren sehädliehen Infectionskeimen, sondern allen reizenden, zersetzten Seereten des Bindehautsaekes ist durch denselben, mehr als durch jede andere Behandlungs-Methode, der Zutritt zum Gesehwürsgrund oder in's Innere des Auges verwehrt.

Eine zweite mich leitende Vorstellung von dem günstigen Einflusse solcher Bindehautbinden — nämlich die: durch dieselben einen dauernden Druckverband zu schaffen, welcher bei allen zur Ectasie führenden Processen, wie bei erfolgtem Durchbruch von Geschwüren, wie traumatischen, perforirenden Substanzverlusten der Cornea etc. — einen dauernden Gegendruck zu leisten im Stande wäre, musste fallen gelassen werden, da es mir an Thieren nie eine dauernde Vereinigung beider Lappen zu erzielen geglückt ist.

Und doch liegt gerade in Letzterem, d. h. in der Druckwirkung der deckenden Lappen neben der Wirkung als Schutzverband, die Hauptbedeutung des Verfahrens, was mir erst klar wurde, seitdem ich dahin bezügliche Versuche an Menschen anstellte und die Indicationen für das Verfahren mir schärfer präcisirte, denn nicht um einen dauernden Druck- noch um einen dauernden Schutzverband handelt es sich in den weiter unten zu besprechenden Indicationen beim Menschen, sondern nur um eine transitorische Druck- und Schutzwirkung.

Diese wurde selbst unter den ungünstigsten Bedingungen an einem so wenig geeigneten Thiere, wie dem Kaninchen, erzielt. Schon die transitorische Agglutination, nicht nur in ihrer mittleren Dauer von 6—8 Tagen, sondern selbst in ihrem Minimum von 3—4 Tagen, genügte schon in vielen Fällen, um geschwürigen Durchbruch zu verhüten, oder nach Eintritt desselben den Vorfall der Iris abzuwenden. Bestand hingegen schon letzterer, so flachte er sich in der Regel ab, oder wurde dem Nachdrängen der Linse Halt geboten, oder kam es

nicht zur eitrigen Blähung des Irisvorfalles, welche ohne Conjunctivaldeckung in der Regel erfolgte.

Gehen wir nun zu unserem eigentlichen Thema, soweit es streng genommen in den Jahresbericht hineingehört, über, und besprechen wir die Fälle, in denen wir das Verfahren an Patienten anzuwenden Gelegenheit fanden und die dadurch erzielten Erfolge, so müssen wir im Voraus einschränkend bemerken, dass wir dasselbe, trotz obiger, ermuthigender Heilresultate an Thieren, nur in hoffnungslosen Fällen, wo alle übrigen Mittel versagt hatten, anfänglich an Menschen erprobten. Erst nach und nach mit wachsendem Vertrauen zu den Leistungen des Verfahrens erweiterten wir den Kreis unserer Indicationen für dasselbe. Da eine ausführlichere Mittheilung aller Krankengeschichten (16 an der Zahl) nicht nur ermüdend, sondern zwecklos wäre, so beschränken wir uns hier nur darauf, die typischeren Fälle eingehend zu beschreiben:

Fall I.

Kind Hedwig H., 1¾ Jahr alt, Neue Hochstrasse 18, wird den 22. März 1876 von der Mutter in die Poliklinik getragen. Status praesens:

Auf dem rechten Auge desselben erblickt man lateral zwei dicht am Limbus corneae gelegene Scleralgeschwüre. Jedes derselben besitzt einen Durchmesser von 2 Mm. und eine Tiefe, welche derjenigen der Sclera fast entspricht. Die Ränder derselben sind steil hinüberhängend und ist ihr Grund mit schmutzigen, detritusartigen Massen bedeckt. Medial liegt ein ebensolches 2½ Mm. im Durchmesser umfassendes Geschwür, aus welchem sich schwarze Iris hervorwölbt. Die Hornhaut ist in toto gesättigt,

grau getrübt, und entziehen sich dadurch die Verhältnisse in der vorderen Kammer jeder Beurtheilung. Die Krümmung derselben ist eine durchaus anormale. Die kurze Achse derselben erscheint verkürzt, der Abstand des Scheitel von der Basis verlängert. Gleichzeitig besteht hochgradiger Schwellungskatarrh. Jeder Versuch auf's vorsichtigste ausgeführt, die Lider zu öffnen, presst die Iris aus dem medial gelegenen, perforirten Geschwürsgrunde mehr hervor und drängt beim Schreien des Kindes den Glaskörper nach. Zwar ist das Effluvium des letzteren nicht bedeutend, doch erfolgt es regelmässig bei jeder Besichtigung des Auges.

Dieses seltene Krankheitsbild, welches wohl zum grössten Theil als Artefact, erzeugt durch unzweckmässige Behandlung mit reizenden Collyrien, aufgefasst werden muss, entwickelte in mir bald im Verlaufe einiger Tage die Ueberzeugung, dass hier mit Atropininstillationen und kalten Umschlägen wenig zu erreichen sei. Da das Kind überdiess keinen Verband am Auge duldete, wuchs die Rathlosigkeit. Selbst das Atropin erschien contraindicirt, da jeder Instillationsversuch von Glaskörperausfluss begleitet war. Aus demselben Grunde musste auch die Besichtigung des erkrankten Auges völlig unterbleiben. Unter diesen Verhältnissen entschloss ich mich zum ersten Mal an einem meiner Ueberzeugung nach rettungslos verlorenen Auge einen Deckungsversuch durch einen Conjunctivallappen vorzunehmen.

Ich präparirte nach Schema 3 einen Lappen wie in allen übrigen Fällen aus dem oberflächlichen Blatt der Conjunctiva, welcher alle Geschwüre gleichzeitig deckte. Die Basis der medial von der Carunkel her freipräparirten Decke lag hart vor dem medialen Scleral-Ulcus; der

gerade gegenübergelegene Stützlappen wurde darauf wie sub 1 formirt und mit dem ersteren, dessen epitheliale Fläche nach erfolgter Umschlagung um die Basis auf der Hornhaut zu liegen kommt, durch Catgutsuturen in gewöhnlicher Weise vereinigt. Durch eine straffe Anspannung des medialen Decklappens glückte völlige Deckung, wie völlige Reposition der bauchig vorgetriebenen Iris. Drei Tage hielt die Vereinigung beider Lappen, dann löste sich der kleinere Stützlappen, während der grössere noch acht Tage mit seiner Unterlage verklebt liegen bleibt. Erst darauf tritt Retraction desselben ein. Die diesen Eingriff begleitenden Reactionserscheinungen sind, wie auch in allen übrigen, operirten Fällen, sehr gering. Die Kleine schläft ruhig die Nacht, das Thränen lässt nach, desgleichen die Schwellung der Conjunctiva. Am vierten Tage nach der Operation öffnet Patientin zum ersten Mal ihr Auge freiwillig. Ueberrascht wurde ich schon Tags zuvor von der mächtigen Vascularisation der Hornhaut. Durch die milchig-grauen Trübungen brechen blutigrothe Streifen vom Limbus her durch, und bald zeigt die ganze Hornhaut mit Ausnahme des Centrums die gleiche Intensität des dunkelrothen Farbentones. Die Aufhellung derselben wie die Heilung aller drei Scleralgeschwüre geht unter dem Einflusse der Vascularisation rasch vor sich. Ausdrücklich betont werde noch, dass der Hauptzweck der Conjunctivaldeckung, die Verhütung des Irisvorfall und des Glaskörperausflusses aus dem medial gelegenen Scleralgeschwüre, vollständig erreicht wurde, indem nach Zurückrollung des Lappens der Geschwürsgrund sich bereits geschlossen hatte.

Desgleichen verschwand die abnorme Wölbung der Hornhaut unmittelbar durch die horizontalwirkende Zug-

kraft des Lappens, wie auch wohl durch den nach erzielter Deckung behinderten Ausfluss der Augenflüssigkeiten. Nach einem halben Jahre zeigte das verloren gegebene Auge folgendes Aussehen: Entsprechend den Scleralgeschwüren persistiren jetzt bläulich-graue Flecke in der Sclera, an der Hornhaut sieht man nur central noch leichte Trübungen. In der Tiefe der vorderen Kammer, welche jetzt erst zur Besichtigung gelangen kann, erblickt man zahlreiche hintere Synechien und Cataracta reducta. Aus optischen wie antiphlogistischen Gründen führte ich jetzt die Iridectomie nach oben aus und gab dem Auge dadurch das gegenständliche Sehen wieder. Genauere Prüfungen konnten wegen des Alters des Kindes nicht ausgeführt werden. Schrumpfungs-Erscheinungen, entsprechend dem Conjunctivaldefecte, konnten weder hier, noch an irgend einem der übrigen Patienten wahrgenommen werden.

Fall II.

11. Mai 1876. Knabe H., 9 Jahre alt, aus Lindow, hat beiderseits perforirende Hornhautgeschwüre gehabt, welche ohne jede ärztliche Behandlung beiderseits zu adhärirendem Leucom, wie links überdies zur partiellen Staphylombildung geführt haben. Die Höhe des letzteren beträgt ca. 3 Mm., die Breite der Basis ca. 4 Mm., der Sitz desselben ist im unteren äusseren Quadranten, ca. 2 Mm. vom Limbus entfernt.

Am 15. Mai 1877 wurde das Staphylom mit dem schmalen Messer abgetragen; zuvor jedoch war ein breiter, unterer und äusserer Conjunctivallappen vom Fornix her zum Limbus hin freipräparirt worden. Die Länge dieses Decklappens genügte gerade, um den Substanzverlust zu

decken, die Breite hingegen übertraf diejenige des entsprechenden Hornhautsectors. Nachdem der Lappen um seine am Limbus gelegene Basis geschlagen war, wurden die freien Seitenränder desselben (cf. Schema 6*a*) mit der zuvor gelösten, seitlich am Limbus gelegenen Conjunctiva oben und unten durch Catgutfäden vereinigt, so dass die betreffenden Hornhauttheile vollständig wie von einer Kappe gedeckt erschienen.

Am nächsten Tage war bei erhaltener Vereinigung der Lappen eine Restitution der vorderen Kammer erfolgt, welche bis zur definitiven Heilung erhalten blieb.

Am dritten Tage haben sich die seitlichen Suturen gelöst, doch erst am elften Tage hat sich der verklebte Decklappen so weit durch Schrumpfung retrahirt, dass die Deckung für die abgetragene Parthie verloren gegangen ist. Nun sieht man, dass der Grund des Substanzverlustes sich gefüllt hat und erscheint derselbe, wie ein Geschwür im Reparationsstadium, welches noch steile Ränder, aber einen spiegelnden Grund besitzt. Da, so weit uns bekannt ist, die Füllung solcher Substanzverluste von den Rändern aus erfolgt, erregte dieser Anblick meine volle Aufmerksamkeit. Um mich hier jedoch nicht in gewagten Hypothesen zu ergehen, beschränke ich mich nur auf eine Constatirung des Befundes. Die weitere Heilung verlief regelrecht. Die Füllung des Substanzverlustes ging allmählig, ohne Unterbrechung, von Statten. Der anfangs durchsichtige Grund wurde, sich hebend, resp. ausfüllend, trüber, liess jedoch auch später eine dem ursprünglichen Defekte entsprechende Facettirung erkennen, und blieb die partielle Vorwölbung der Hornhaut durch obiges Vorgehen dauernd beseitigt.

Fall III.

Frl. Hedwig M., 19 J. alt, Tieckstrasse 2, mit einem Staphyloma totale oc. dextr., welches aus ihren Kinderjahren her in Folge eines zur Perforation führenden Hornhautprocesses sich entwickelt hatte, bittet mich, dasselbe zu entfernen, damit sie ein künstliches Auge tragen könne. Am 22./6. 1876 wurde nach Schema 51 ein oberer und unterer Lappen gebildet, und nach Abtragung des Staphyloms mit dem schmalen Messer so gedeckt, dass über die frei nach oben liegende Wundfläche des oberen Lappens die nach unten liegende Wundfläche des unteren Lappens zu liegen kommt. Die Vereinigung derselben wurde nach 4) ausgeführt.

Reactions-Erscheinungen wie immer gering. Heilverlauf regelmässig. Primäre Vereinigung der Lappen fand auch hier nicht statt, sondern eine leichte Retraction derselben nach Lösung der Suturen. Zuvor hat sich der Substanzverlust jedoch schon lineär geschlossen Nach Verlauf einiger Wochen konnte Patientin ohne alle Beschwerden ein künstliches Auge tragen.

Fall IV.

Frl. Emilie B., 27 Jahre alt, Badstrasse 71, hatte sich am linken Auge, wo ein kleiner, traumatischer Substanzverlust der Cornea bestand, durch Application von »Müller'scher Salbe« ein c. 7 Mm. im Durchmesser umfassendes Geschwür zugezogen, welches bei fortgesetztem Gebrauch der Salbe bald zum Durchbruch gelangt war. Gleichzeitig sind die Bindehäute stark gewulstet und geröthet und liefern blennorrhoisches Secret in reichlicher Menge.

Als ich Patientin am 13. November 1876 zu Gesieht bekam, war ein grosser, gelbgeblähter Irisvorfall nach innen und unten vorhanden, und hatte der geschwürige Proeess eine solche Ausdehnung gewonnen, dass nur die äusseren und oberen Parthien der Hornhaut völlig ungetrübt geblieben sind. Am zweiten Tage naeh der Auf nahme der Patientin in die Klinik entschloss ich mich, da das peraeute Reizstadium bereits passirt war, und die Linse naeh vorne drängte zur Deckung des Gesehwürs mittelst Conjunetivallappen. Mittelst eines oberen inneren Lappens, weleher nach Schema 2) gebildet und auf seine Wundfläche gedreht worden war, wurde der Irisvorfall und die meist gefährdeten Parthieen des Geschwürs vollständig gedeekt. Gegenlappen und Vereinigung wurden gleiehfalls dem Sehema gemäss ausgeführt. Die darauf folgenden Reizerscheinungen sind sehr gering. Patientin, welehe sonst Tag und Nacht keine Ruhe fand, war sehon am Abend des ersten Tages völlig sehmerzfrei; diese Euporie war eine dauernde! Am näehsten Tage war bereits partielle Restitution der vorderen Kammer eingetreten. Der dureh den Druek des Lappens reponirte oder wohl nur abgeflachte Irisvorfall buckelte sieh unter demselben nicht wieder vor, sondern blieb abgeflaeht. Das Gesehwür, welches bisher unaufhaltsam fortgeschritten war, zeigte keinen neuen Zuwachs der Trübungen an seinen getrübten Randzonen, und sehon am dritten Tage maehte sieh, wie in den übrigen Fällen, eine lebhafte Randvaseularisation, das erste Zeichen für den Eintritt der Reparation geltend. Am vierten Tage hatte sieh der untere Lappen gelöst und retrahirte sich bis zum neunten Tage von der Hornhaut, während der obere verwachsen mit der Gesehwürsfläehe persistirt.

Die Hornhautkrümmung weicht jetzt nicht von der Norm ab. —

So war der Befund auch nach Wochen bei dem durch äussere Verhältnisse nothwendig gewordenen Austritte der Patientin aus der Klinik.

Einige Tage nach demselben stellte Patientin sich mit folgendem, ungünstig verändertem Befunde vor: Zwar ist der obere Lappen noch mit dem Geschwürsgrunde verwachsen (auch heute noch), aber in seinem mittleren Theile durch den blasig verdünnten, mittleren Theil des Geschwürsgrundes halbmondförmig nach oben gedrängt. Letzterer war auch nach dem Schwunde aller entzündlichen Erscheinungen noch nicht, wie die benachbarten Geschwürstheile, zur festen und widerstandsfähigen Narbe consolidirt, als Patientin die Klinik verliess. Der Durchmesser dieser verdünnten und vorgetriebenen Parthie beträgt c. 2 Mm., also nur $^1/_3$—$^1/_4$ des Diameters des früheren Geschwüres. Einige Tage später tritt Berstung der blasigen Vorwölbung, und darauf dauernde Abflachung ein. Trotzdem behält der obere Lappen seine halbmondförmige, in seinen mittleren Abschnitten nach oben gedrängte Stellung bei. — Epikritisch muss hervorgehoben werden, dass die sonst wohl bei dieser Ausdehnung des Geschwüres, Irisvorfalles und nachdrängender Linse unvermeidliche, staphylomatöse, Ausbuchtung, wie auch jede normwidrige Abflachung hier vermieden ist. Da die durch das Geschwür gesetzten Trübungen von der äusseren Peripherie aus sich so weit aufgehellt haben, dass bei partieller Restitution der vorderen Kammer Raum für eine Iridectomie gewonnen ist, so soll dieselbe, wenn die Consolidirung der Narbe noch weiter vorgeschritten ist, auch ausgeführt werden.

Fall V.

18. November. Albert P., Kellner, 20 Jahre alt, Nostizstrasse 28, hatte sich durch die Scherbe einer Lampenglocke am linken Auge eine lateral gelegene, perforirende Cornea-Scleralwunde zugezogen. Die Lage derselben entspricht ungefähr dem horizontalen Durchmesser der Hornhaut. Die Länge derselben beträgt c. 8 Mm., von denen 3 Mm. für die Hornhaut, 5 Mm. für die Sclera zu verrechnen sind. Ein Irisfetzen ragt aus derselben hervor. Nachdem ich noch an demselben Tage denselben mit der Scheere abgekappt hatte, und der übrige Theil der Iris, soweit er sich gegen die offene Wunde stemmte, von mir reponirt worden war, bildete ich zur Deckung der klaffenden Wundränder zwei Conjunctivallappen nach Schema 5). Der untere derselben, welcher seine Basis in der Nähe der Wunde und zum Theil am Limbus corneae hatte, wurde als Decklappen mit seiner Epithelfläche über die Wunde geschlagen und mittelst Catgutfäden, welche durch die Ecken des freien Endes gezogen waren, unter dem oberen Lappen an der Basis desselben befestigt. Dieser war zuvor so formirt worden, dass sein freies Ende zur Wunde, seine Basis zum Fornix hin gelegen war, und war die Lockerung der Conjunctiva nur so weit, als die Deckung des unteren Lappens es erforderte, ausgeführt worden. Wir hatten somit einen oberen Lappen, welcher in Folge seiner Kürze vor Zerrung vom Fornix aus bei Bewegungen des Auges geschützt war. Jetzt wurde der obere Lappen über den unteren gedeckt und sein freies Ende mit der Basis des letzteren durch Suturen vereinigt, so dass die Epithelfläche des oberen Lappens frei nach

oben zu liegen kam. Am nächsten Tage, nach Abnahme des Verbandes, konnte eine Restitution der vorderen Kammer constatirt werden. Da die Iris zur Wunde hin verzogen erscheint, wird Eserin in Plättchenform dem Patienten in den Conjunctivalsack gebracht, wodurch bald die erwünschte Myosis erzielt wurde. Tags darauf wiederholte Anwendung des Eserins. Nachdem am fünften Tage zum Theil mit dem Schwamm die gelösten Knoten herausgewischt, zum Theil mittelst Scheere und Pincette entfernt worden waren, gelangten die Lappen ohne alle Störungen in der Heilung im Verlaufe der nächsten Tage und Wochen primär zur soliden Vereinigung.

Als unangenehmer Zwischenfall, welcher den übrigen Heilverlauf protrahirte, muss aufgeführt werden, dass durch einen unachtsamer Weise auf die Hornhaut zu liegen kommenden Catgutknoten ein oberflächliches Randulcus oberhalb der Wunde zu Stande kam. Wiewohl dasselbe glücklicher Weise ohne zur Perforation zu führen, mit Hinterlassung eines kleinen, weissen Fleckens heilte, so war doch dadurch unnöthiger Weise die Heilung verzögert, und die Reinheit der Beobachtung gestört worden. Wegen starker Lichtscheu und Thränenträufelns, welche nach Ablauf aller entzündlichen Erscheinungen uns sehr beunruhigten, zog sich die klinische Behandlung desselben sehr in die Länge.

Die hässliche Lage der Wunde, entsprechend dem Ciliarkörper, welche jedoch, wie alle übrigen Scleralwunden unter dieser Behandlung, ohne jede Einziehung der Sclera (soweit das unter der deckenden Hülle zu erkennen ist), geheilt ist, verschuldete diese Reizzustände, deren Beseitigung uns erst nach Verlauf mehrerer Wochen glückte.

Fall VI.

An die früher mitgetheilten schliesst sich ein Fall, der in seinem Verlaufe noch nicht beendet ist. Ich theile ihn hier mit, weil in dem bisher Beobachteten Erwähnenswerthes enthalten ist:

Helene K., 7 Jahre alt, aus Rathenow, war drei Wochen vor ihrer Besichtigung in der Poliklinik von einem anderen Kinde mit dem Fingernagel ins linke Auge gestossen worden.

Status praesens: Im unteren, inneren Quadranten der Hornhaut ragte, 2 Mm. vom Rande derselben entfernt, durch die geschwürig zerfallene Hornhaut ein c. $2^1/_2$ Mm. hoher und c. 2 Mm. breiter Irispfropf hervor. Nach unten von demselben erblickt man, getrennt von ersterem, eine zum Theil am Limbus corneae, zum Theil in der Sclera gelegene, etwas breitere und eben so hohe Ausbuchtung, unter welcher durch die geschwürig erweichten Parthieen die Iris plus angrenzendem Ciliarkörper jeden Augenblick durchzubrechen drohte. Die vordere Kammer ist nur entsprechend dem oberen und äusseren Hornhautquadranten, und auch dort in minimaler Tiefe erhalten. Entsprechend dem Vorfall ist das Irisplanum nach unten und innen vorgetrieben und umschliesst die bis zur Stecknadelkopfgrösse verengerte Pupillaröffnung einen goldgelben Kapselfleck. Lichtschein prompt, Projection vorhanden, aber unsicher. Die Tension des Bulbus vermindert, Berührung in der oberen Ciliargegend schmerzhaft. Conjunctiva bulbi stark inbibirt, das Auge thränt heftig und secernirt reichlich schleimiges Secret. Das obere Lid hängt schlaff herab und kann bei der vorhandenen Lichtscheu nicht geöffnet werden.

Einen Tag nach der Aufnahme des Kindes in die Klinik schritt ich, da für die gewöhnliche Behandlungsweise der Fall mir hoffnungslos erschien, und meine bisherigen Resultate mich dazu ermuthigten, zur Deckung des Irisvorfalls, wie der ectatischen Parthie.

Indem ich einen oberen, etwas nach innen gelegenen Decklappen und einen kleinen, nach unten gelegenen Gegenlappen bildete, ging ich genau nach Schema 3) vor. Bevor ich jedoch zur Deckung und Vereinigung schritt, führte ich eine Iridectomie nach oben und aussen aus und kappte darauf dem Irisvorfall seine Spitze ab. Hervorgehoben werden muss, dass der obere Lappen nach erfolgter Vereinigung mit dem unteren, völlig deckend, im Verein mit der Iridectomie, die abnorme Hornhautkrümmung gänzlich sofort beseitigt hatte.

Patientin ist vom nächsten Morgen an völlig schmerzfrei. Die Wundreactionen gering. Die Wundheilung geht normal von Statten. Da nach Lösung der Catgutknoten die Lappen primär zur Vereinigung gelangt sind, so entziehen sich die weiteren Vorgänge am Geschwürsgrunde jeder Beobachtung.

Constatirt werden konnte jedoch, dass die Trübungen der Hornhaut in der Nachbarschaft sich bald zu lichten beginnen. Jetzt sieht man, dass das artificielle Colobom sich durch iritische Pseudo-Membranen geschlossen hat. Lichtschein nur für stärkste Lampe vorhanden. Projection fehlt. Am 15. Tage ist jeder Lichtschein verschwunden und die Tension des Bulbus abnorm vermindert (Phthisis incipiens). Die Lappen liegen heute noch (am 24ten Tage nach der Operation) so wie früher auf der Hornhaut vereinigt. Wiewohl dieser in Folge der Verletzung und ihrer Vernachlässigung zu Stande gekommene Process zu den

malignesten gehört, so hatte ich doch, gestützt auf die früheren, glücklichen Erfolge, gehofft, vielleicht denselben mit Erhaltung des Lichtscheins und den Chancen einer nachträglichen Iridectomie zu sistiren. Dass hier jedoch so rasch Abflachung des Bulbus (phthisischer Schwund) aufgetreten ist, dafür mache ich die Cumulirung der Eingriffe verantwortlich. Demgemäss würde ich in einem analogen Falle dieselben stets successive in der Zeit getrennt auszuführen bestrebt sein

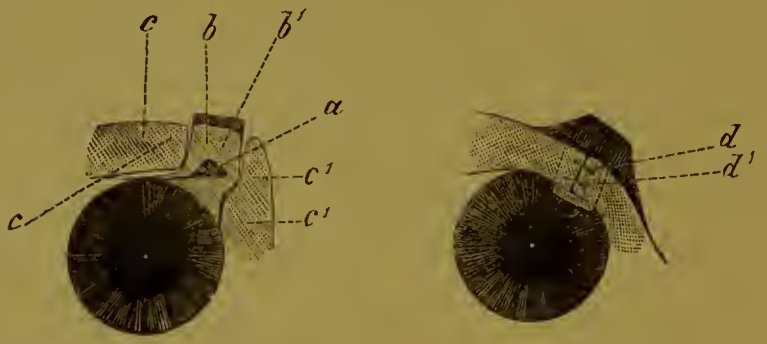

Fall VII.

Zum Schluss sei noch folgender Fall aufgeführt:

Frau K., 56 Jahre alt, Ackerstrasse 95, war im Anfange dieses Jahres auf dem linken, cataractösen Auge nach der von Graefe'schen Lineär-Extraction operirt worden. An dem äusseren Wundwinkel des nach oben gelegenen Schnittes hatte sich Iris (a) eingeklemmt, und war es daher zur cystoiden Vernarbung gekommen. Am 20. August 1876 ging ich zur Beseitigung derselben nun folgendermaassen vor: Vom Fornix her präparirte ich einen kleinen Conjunctivallappen (bb'), der gerade eben

zur Deckung der eingeklemmten Parthie und ihrer Nachbarschaft ausreichte, und schabte die epitheliale Fläche desselben mit der Lanze ab, dann lockerte ich die stehengebliebene Conjunctiva schräg nach oben innen (c) und schräg nach unten aussen (c') von der Lineärnarbe, kappte den Irisvorfall mit dem schmalen Messer und der Scheere ab, deckte mit dem oberen auf seine epitheliale Fläche gedrehten Lappen den Substanzverlust und vereinigte die seitlich beiderseits gelockerte Conjunctiva über dem Deckungslappen durch Catgutsuturen (dd'). 21. August: Wundreactionen unerheblich, Patientin schmerzensfrei. — 30. August: Der Wundschluss bleibt erhalten, auch nachdem die Catgutknoten entfernt sind, und wölbt sich die Iris nicht aufs Neue vor. — Es ist demnach dadurch geglückt, einen von Conjunctiva bedeckten Wundverschluss ohne Irisvorfall zu erzielen. — An diesem Aussehen hatte sich innerhalb eines halben Jahres nichts verändert.

Die übrigen 9 Fälle, in welchen die Conjunctivaldeckung vnn mir ausgeführt wurde, sind nun folgende:

8) Herr T. Abtragung eines Narben-Staphyloms, zum Zweck ein künstliches Auge zu tragen.

9) Frau J. Abtragung eines Ciliar-Staphyloms an einem erblindeten Auge.

10 und 11) Herr B. und Herr F. Reposition eines traumatischen Irisvorfalls nach perforirender Cornea-Scleralwunde.

12) Knabe R. Reposition eines am Hornhautrande in der Sclera gelegenen, grossen Irisvorfalls.

13) Herr N. Perforirende Cornealwunde mit Irisvorfall.

14) Herr H. Perforirende Cornealwunde mit Irisvorfall und Cataracta traumatica.

15) Herr B. Perforirendes Hornhautulcus mit Irisvorfall nach Schwefelsäure-Verbrennung.

16) Herr V. Perforirende Scleralwunde.

Die ferneren Schicksale des Lappens nach der Transplantation mögen hier, im engen Anschluss an die mitgetheilten Fälle, eine generelle Schilderung finden, da die Vorgänge an denselben sich ohne grosse Abweichungen nach zwei Typen sondern.

Während am Abend des ersten Tages die Lappen ohne bemerkbare Aenderungen auf der Hornhaut liegen, tritt am nächsten Tage Imbibition und grauweisse Verfärbung derselben ein. Darauf am dritten oder gewöhnlich am vierten Tage nehmen diese Erscheinungen noch zu, und bricht am nächsten Tage vom Limbus aus, welcher zu einer gefässreichen Zone sich gestaltet, eine röthliche Strichelung des Lappens durch. Je mehr letztere an Mächtigkeit gewinnt, um so mehr nehmen im Verlaufe der nächsten Tage die Imbibitions-Erscheinungen wie die grauweisse Verfärbung ab, und gewinnt die Bindehaut wieder das Aussehen eines gefässreichen Häutchens, welches sich zum Pterygium langsam, unter fortgesetzter Schrumpfung und Abblassung, consolidirt.

Im Falle VI, wo es zu einer primären Vereinigung beider Lappen gelangt ist, betraf die Imbibition, wie die Verfärbung vorzugsweise nur die freien Randtheile derselben. Nach eingetretenem Zerfall der Letzteren erschienen die stehengebliebenen Theile als gesättigt rothe Wülste, welche allmälig dünner werden und abblassen.

Tritt hingegen keine Vascularisation im Lappen auf, so schrumpft derselbe nach vorher erfolgter Lösung der Suturen und ist, bei gleichzeitigem Zerfalle von der Spitze aus, bald nichts mehr von demselben zu sehen, oder per-

sistirt in anderen Fällen noch 2 bis 3 Wochen lang bis zu seiner völligen Abschleifung durch die Lidbewegungen ein geschrumpfter Schleimhautbuckel am Limbus corneae.

Löst sich wenige Tage nach der Lösung der Suturen der Lappen in toto, so geht der Process des Zerfallens und Schrumpfens nur noch viel rascher vor sich. Letzteres Ereigniss wird, im Gegensatz zum Decklappen, häufig an einem langen Gegen- oder Stützlappen beobachtet.

Werfen wir einen Rückblick auf alle von uns mit Conjunctivaldeckung behandelten Fälle, so haben stets, wo es sich um staphylomatöse Ausbuchtung der Hornhaut handelte, die Lappen in ihrer Deckungsdauer ausgereicht, um nach Abtragung der ectatischen Partien den Wundverschluss unter denselben zu Stande kommen zu lassen. Ferner ist nie eine normwidrige Vorwölbung bisher beobachtet worden, welche sich unter denselben oder in einer späteren Beobachtungszeit herausgebildet hätte. Desgleichen sind die Irisvorfälle, ob traumatischer oder nicht traumatischer Natur, stets unter den Lappen zur Abflachung gebracht worden, und ist es uns in einem Falle geglückt, die cystoide Vernarbung zu beseitigen. Wenn dieses ausnahmslos glückliche Resultat zum Theil wohl der Eigenart der Fälle, in welchen wir das Verfahren ausübten, zu Gute geschrieben werden muss, so gilt nicht das Gleiche für die geschwürigen Processe. Meist rettungslos bei der früheren Therapie vergebene Fälle waren es, bei denen wir hier unser Verfahren erprobten.

Mit Ausnahme des Falles VI, wo jede Aussicht auf Erhaltung der Form des Auges mit Lichtschein und Projectionsvermögen von Hause aus höchst zweifelhaft, wir trotz unseres Verfahrens Phthisis bulbi eintreten sahen,

blieb in allen übrigen die Form des Auges erhalten. Nirgends trat ferner eine staphylomatöse Ausbuchtung, welche bei dieser Ausdehnung der geschwürigen Processe bei dem älteren Verfahren meist unvermeidlich gewesen wäre, ein. Eben so wenig kam es in einem der übrigen Fälle zur phthisischen Abflachung, und ergaben sich uns unter diesen Verhältnissen die besten Aussichten auf nachträglich auszuführende Iridectomien, welche auch in dem Falle I mit vollem Erfolg ausgeführt worden ist.

Voraussetzung für diese Ausgänge bildete der ganz überraschend günstige Heilverlauf der Hornhautgeschwüre. Bei geringfügigster Wundreaction und nach baldiger Beseitigung von bisweilen ganz unerträglichen Schmerzen, trat meist eine lebhafte Vascularisation der Hornhaut auf. In wie weit dieselbe durch die Wärme des Lappens oder durch den reizlosen Abschluss der offenen Wunde oder andere Bedingungen vermittelt worden ist, kann leider jetzt noch nicht entschieden werden. Eben so wenig sind wir im Stande zu bestimmen, in wie weit durch Ausstreuung von Epithelzellen die Geschwürsheilung begünstigt worden ist. Wo es zu einer langdauernden Verwachsung eines (Fall IV) oder beider (Fall V und VI) Lappen gekommen war, muss, ausser dem oben Aufgeführten, noch den Gefässen der Conjunctivallappen für den Wund- resp. Geschwürsverschluss ein directer Einfluss zugewiesen werden.

Wiewohl nun dauernde Vereinigung eines oder beider Lappen (letzteres ist nur bei Menschen beobachtet worden) in obigen Fällen eingetreten ist, so legen wir auf das Zustandekommen derselben doch nur geringes Gewicht. Für Fall IV können wir im Fall XV ein analoges Bei-

spiel aufführen, wie selbst nach Monaten durch Schrumpfung ein solcher Lappen sich von der Hornhaut lösen kann. Fall V beweist ferner wenig, weil der Haupttheil der Lappen auf ihrem Mutterboden der Sclera gelegen ist. Es bliebe demnach vorläufig nur Fall VI als Unicum übrig — ein Fall, welcher bei phthisischem Bulbus noch nicht abgelaufen ist. Immerhin bleibt derselbe höchst auffällig und bemerkenswerth, da bereits 24 Tage lang die primäre Vereinigung der Lappen fortbesteht.

Wir werden demnach im Voraus immer auf eine dauernde Druckwirkung nach diesen Erfahrungen verzichten und auch die Rolle der Lappen als Schutzverband in der grössten Mehrzahl der Fälle als transitorische auffassen müssen. Letztere jedoch, die transitorische Schutzwirkung wie die transitorische Druckwirkung, sind, wie alle Experimente und Krankengeschichten lehren, ihrer Wirkungs-Intensität nach so ergiebige und so lange anhaltende, dass sie durch keinen Schutz- oder Druckverband ersetzt werden können. Fassen wir auch nur das Minimum derselben von 3 bis 6 Tagen ins Auge, so muss eingeräumt werden, dass wohl kaum ein verständiger Arzt sich heutzutage dazu entschliessen dürfte, so lange einen Verband ums Auge unberührt liegen zu lassen. Das tägliche, gar wiederholte Oeffnen desselben ist hingegen mit einer jedesmaligen Druckabnahme verknüpft, welche die durch den bisher geübten Gegendruck erzielten Vortheile problematisch macht. Ferner liegt es klar zu Tage, dass der Modus der Immobilisirung hier ein weitaus unmittelbarer und vollständiger ist, und zum ersten Male dadurch die betreffenden Geschwüre oder Wunden nicht nur vor allen mechanisch wirkenden Schädlich-

keitsmomenten seitens der Lider, sondern auch vor dem Luftzutritt, wie vor den Secreten des Bindehautsackes geschützt werden. In letzteren Fällen, wo ulceröser Zerfall gleichzeitig mit oder eingeleitet durch blennorrhoische Secretion des Bindehautsackes vorhanden ist, konnte überdiess bisher kein Schutz- oder Druckverband zum längeren Tragen verordnet werden.

Ausser den in der günstigen Heilung etc. gelegenen, soeben besprochenen Vorzügen der Lappenbildung, muss als ein fernerer die durch sie in kürzester Zeit bewirkte Restitution der vorderen Kammer aufgeführt werden. —

Nachträglich sei zum Schluss bemerkt, dass auch an Menschen, wo gleichfalls stets nur das oberflächliche Blatt der Conjunctiva zur Lappenbildung benutzt wurde, nie Schrumpfungserscheinungen des Conjunctivalsackes als Folge »der Operation« bemerkt worden sind.

Meist auf directe Erfahrung, zum kleinsten Theil auf Analogieschlüsse gestützt, möchten wir für unser Verfahren der Conjunctivaldeckung folgende Indicationen aufstellen:

Die Conjunctivaldeckung kann erforderlich werden:

1) Bei allen geschwürigen Prozessen von grösserer, gefahrvoller Ausdehnung,
   a) wo ein Durchbruch droht (nach zuvor ausgeführter Punction),
   b) wo ein Durchbruch eingetreten ist α) ohne Irisvorfall, β) mit Irisvorfall (wobei Repositionsversuche, wenn sonst indicirt, nicht unterlassen werden dürfen. Das gleichzeitige Bestehen von reichlichem Bindehaut-Secret

verschärft nur noch, nach vorhergegangener Desinfection des Geschwürsgrundes, die Indication für dasselbe.

2) Bei klaffenden Risswunden der Hornhaut mit oder ohne Irisvorfall.
3) Bei Hornhautfisteln (nach zuvor ausgeführter Anfrischung der Fistelränder).
4) Bei partiell ständigem Staphylom.
5) Bei totalem Staphylom.
6) Bei perforirenden Scleralwunden und Geschwüren.
7) Bei cystoider Vernarbung.

Was die Indication bei der Wahl der Operations-Methode anbetrifft, so sei betont, dass zur völligen Immobilisirung des deckenden Lappens die Basis des Deckungslappens am Limbus corneae gelegen sein muss. Wo die Dauer des Schutzes ganz besonders betont wird, muss eine Abschabung der deckenden Epithelfläche vorgenommen werden, oder wenn ohne erhebliche (?) Störung in der Nutrition ausführbar, der Decklappen so um seine Basis gedreht werden, dass die Wundfläche das Hornhautulcus deckt. Aus demselben Grunde, um die zu frühzeitige Schrumpfung der Lappen zu verhüten, kann ein langer Gegen- oder Stützlappen gebildet werden, welcher den Decklappen völlig deckt. Nur für Stützlappen, und zwar nur für kurze, dürfte eine Anlage statthaft sein, bei welcher die Basis derselben zum Fornix hin gelegen ist (für den Decklappen, wegen der damit verknüpften Zerrung bei Lid- oder Bulbusbewegungen dagegen, wie bereits erwähnt, niemals). Die Imitation des

Naturvorganges ist nur für Deckung von randständigen Geschwüren, wo keine grosse Druckwirkung erfordert wird, zulässig.

Wenn ich zum Schluss mein Verfahren der nachahmenden Gunst aller Praktiker warm empfehle, so darf ich nicht unterlassen, gleichzeitig zu betonen, dass es in überwiegender Mehrzahl der Indicationen dort seine Anwendung finden soll, wo unsere bisherigen Heilmittel (chirurgische wie pharmaceutische) meist äusserst wenig, in vielen Fällen garnichts auszurichten vermochten. — Selbst, wer nichts mit demselben erreicht, dürfte schlimmsten Falls wenig oder nichts durch dasselbe geschadet haben.

Berlin, Druck von W. Büxenstein.